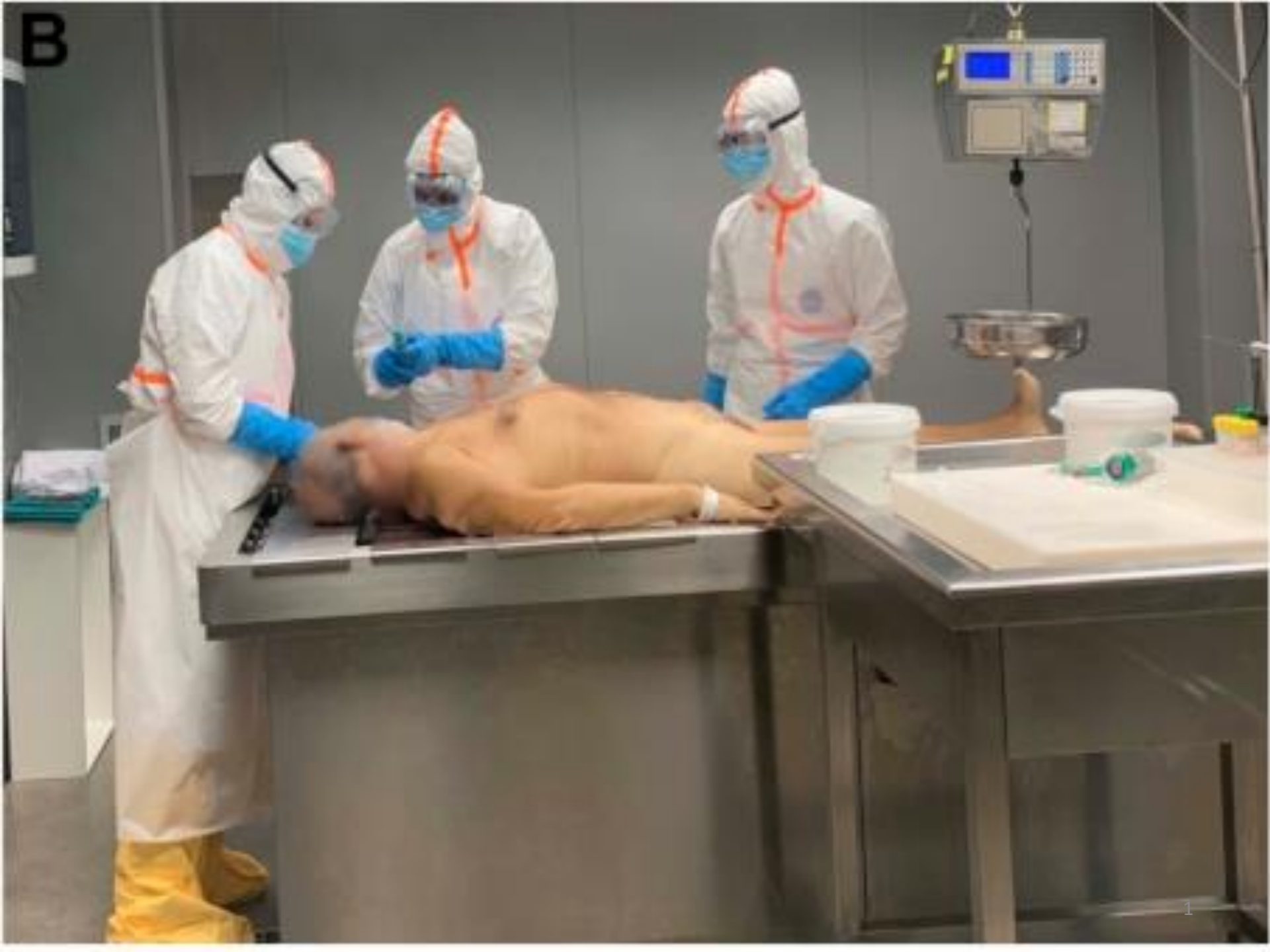

**B**



# Learning Objectives

By the end of this session the learners will be able to:

- Discuss pre-examination in Autopsy.
- Describe the protocol of examination of clothes, and external examination in autopsy.
- Classify and describe different autopsy incisions.
- Explain internal examination in an autopsy.
- Describe the chain of custody.
- Describe the steps of writing an autopsy report

# PROTOCOL OF MEDICOLEGAL AUTOPSY

- Autopsy
- Medicolegal autopsy
- Autopsy rate
- Autopsy index
- Pre-autopsy temperature
- Post-autopsy temperature

# PROTOCOL OF MEDICOLEGAL AUTOPSY

## – Requirements of ML autopsy

- Performed by ....
- Written record
- Evidence collection
- Autopsy report

## – Authority

## – Documents

## – Objectives of medicolegal autopsy

12/09/2019  
Panna - 12/09/2019

پہنچے 0-8

نمبر 20-25 (1)

### رپورٹ مرگ غیر طبعی بذریعہ تشدد

فرد مورد حمل: رپورٹ مرگ نمبر: قتلہ: بڑا 22/02/34

1-	ہم مقام جہاں مرگ واقع ہوئی قتلہ آئی۔	دہلی بازار نزدیکی ضلع راجستھان
2-	حاصلہ اس وقت سے جس کے حادثہ میں مرگ قتلہ آئی یا قتلہ آئی ہو۔	یہ حاصلہ تقریباً 9% فلوئورسینس ٹیسٹ سے کیا گیا ہے
3-	وقوع موت کے منظم ہونے کی تاریخ اور وقت	24/02/2019
4-	ہم جگہ کو کنستریٹ کیا اور اس کی جگہ کی حالت کو دیکھا کہ قتلہ آئی ہے۔	یہ جگہ راجستھان کے ضلع راجستھان میں ہے
5-	نوٹ: یہ وہاں قتلہ آئی یا وہاں سے ہوا ہے یا وہاں سے قتلہ آئی ہے۔	یہ قتلہ آئی ہے
6-	ہم جگہ کو دیکھا کہ قتلہ آئی ہے یا وہاں سے قتلہ آئی ہے۔	یہ قتلہ آئی ہے
7-	حالات پر رپورٹ پڑھ کر دیکھا کہ یہ قتلہ آئی ہے یا وہاں سے قتلہ آئی ہے۔	یہ قتلہ آئی ہے
8-	وضع احوال اور قتلہ آئی ہے۔	یہ قتلہ آئی ہے
9-	چرچا اور قتلہ آئی ہے۔	یہ قتلہ آئی ہے
10-	شرایط اور قتلہ آئی ہے۔	یہ قتلہ آئی ہے
11-	غور کرنے کے لیے قتلہ آئی ہے۔	یہ قتلہ آئی ہے
12-	اس طرح کے قتلہ آئی ہے۔	یہ قتلہ آئی ہے
13-	یہ قتلہ آئی ہے۔	یہ قتلہ آئی ہے

14- کوہاڑی کے قتلہ آئی ہے۔

15- کوہاڑی کے قتلہ آئی ہے۔

16- کوہاڑی کے قتلہ آئی ہے۔

17- کوہاڑی کے قتلہ آئی ہے۔

18- کوہاڑی کے قتلہ آئی ہے۔

19- کوہاڑی کے قتلہ آئی ہے۔

20- کوہاڑی کے قتلہ آئی ہے۔

21- کوہاڑی کے قتلہ آئی ہے۔

### تشریح ہر شے ایک جو قتلہ آئی ہے یا اس کے نزدیک دستیاب ہو۔

22- کوہاڑی کے قتلہ آئی ہے۔



24- کوہاڑی کے قتلہ آئی ہے۔



23- کوہاڑی کے قتلہ آئی ہے۔

# PRE-EXAMINATION FORMALITIES

- **Autopsy registers**
  - General register
  - Autopsy register
  - Filling of registers
- **Personal identity of the corpse**
  - Methods of identity
  - Putrefied body
- **History of the case**

# External Examination

- Data for identification
- Examination of clothing and whole body
- Sketch / photographs
- Data indicative of time since death

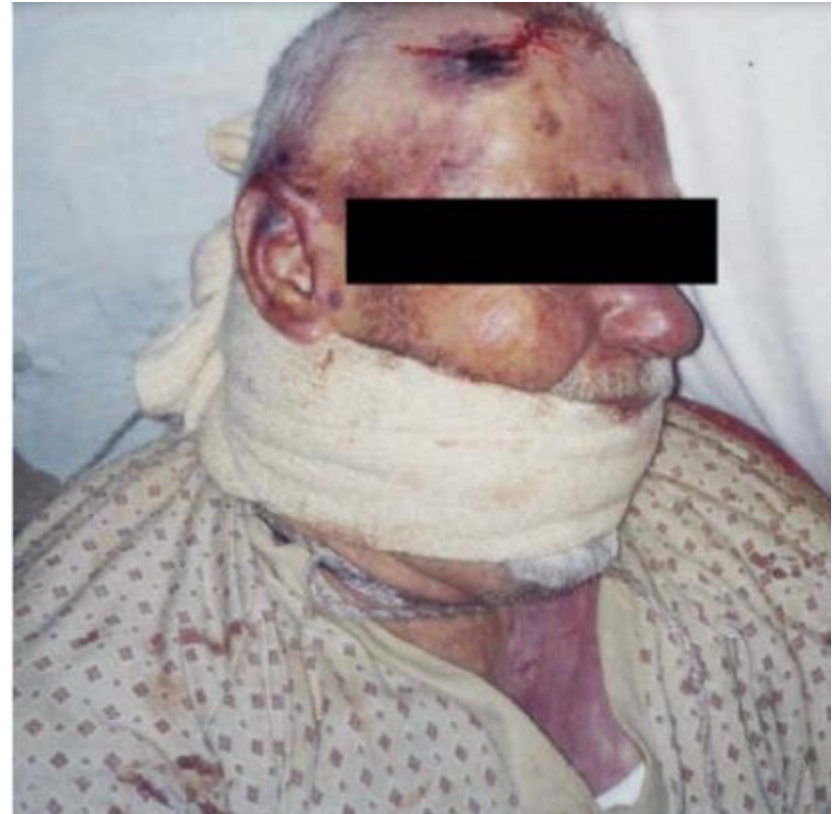# DETERMINATION OF CAUSE AND MANNER OF DEATH

- **Steps of autopsy examination**
  - Examination of clothes
  - Examination of body surfaces
  - Opening of body cavities
  - Scrutiny of internal contents
  - Sample collection
  - Closure of the body



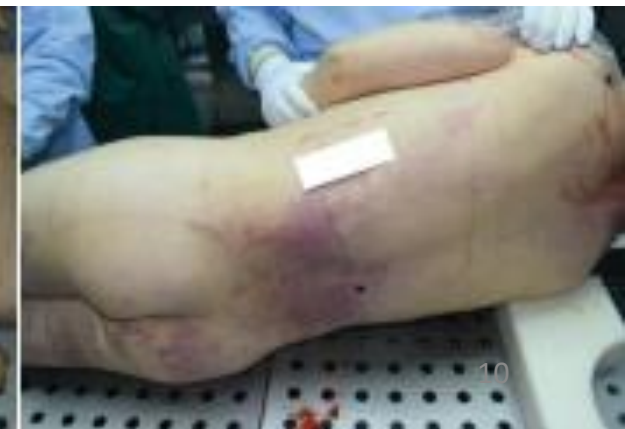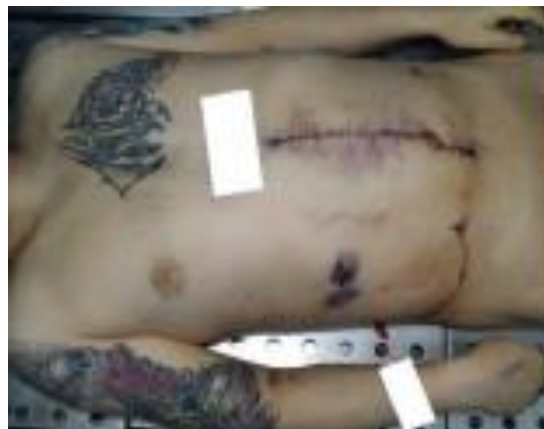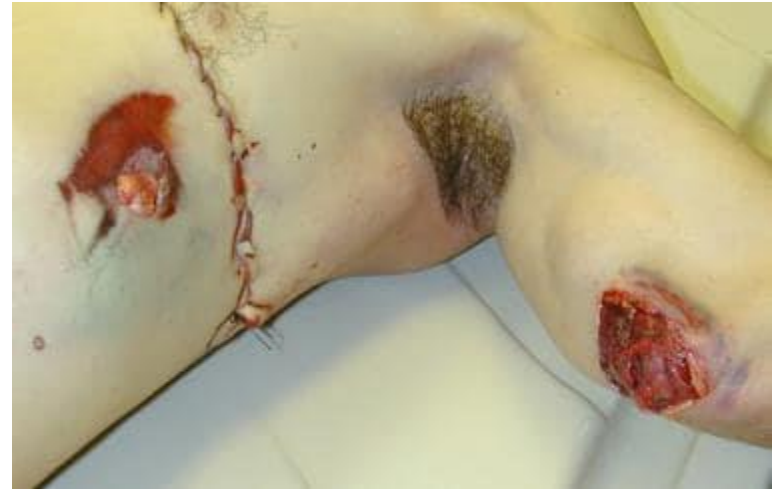# PHYSICAL EXAMINATION OF CLOTHES

- Done in three steps
- Removal of clothes
- Objective
- Findings



# PHYSICAL EXAMINATION OF BODY SURFACES

- **General description**
  - Data for identification
- **Inspection**
  - Color
  - All body surfaces
  - Natural openings
  - External injuries
- **Palpation**
  - Lump / foreign body
  - Rigor mortis

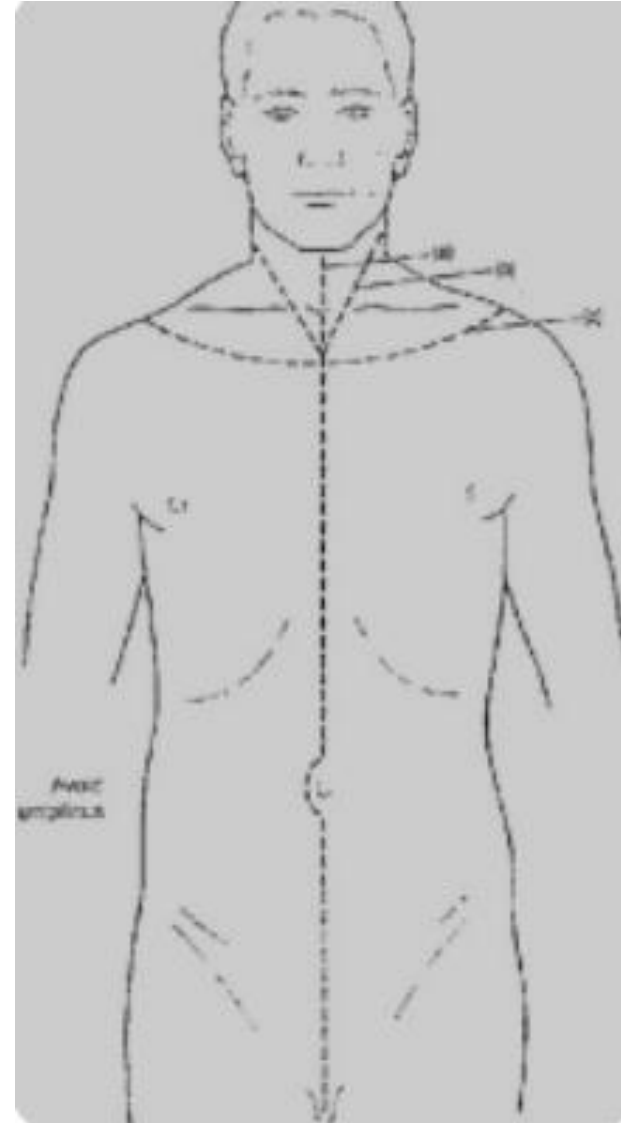


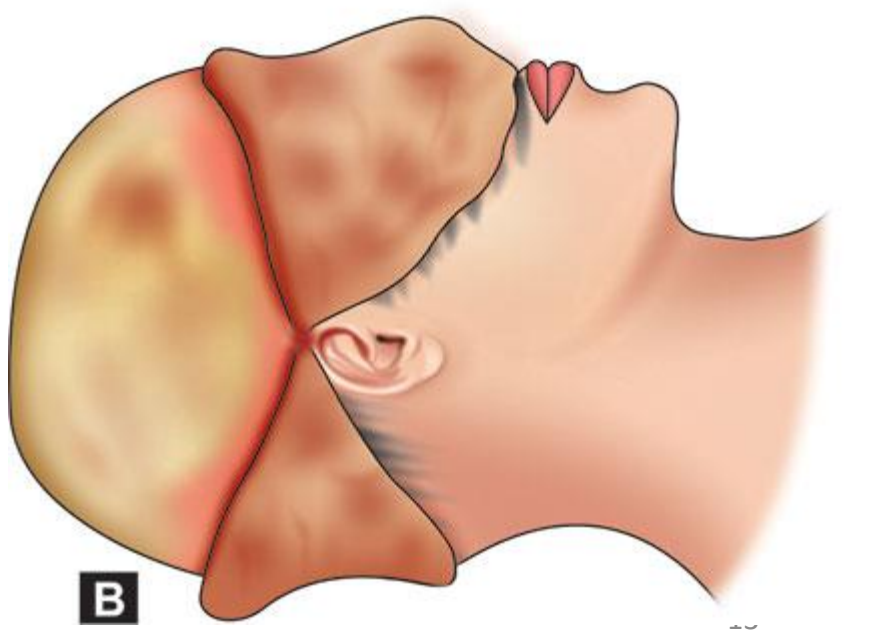
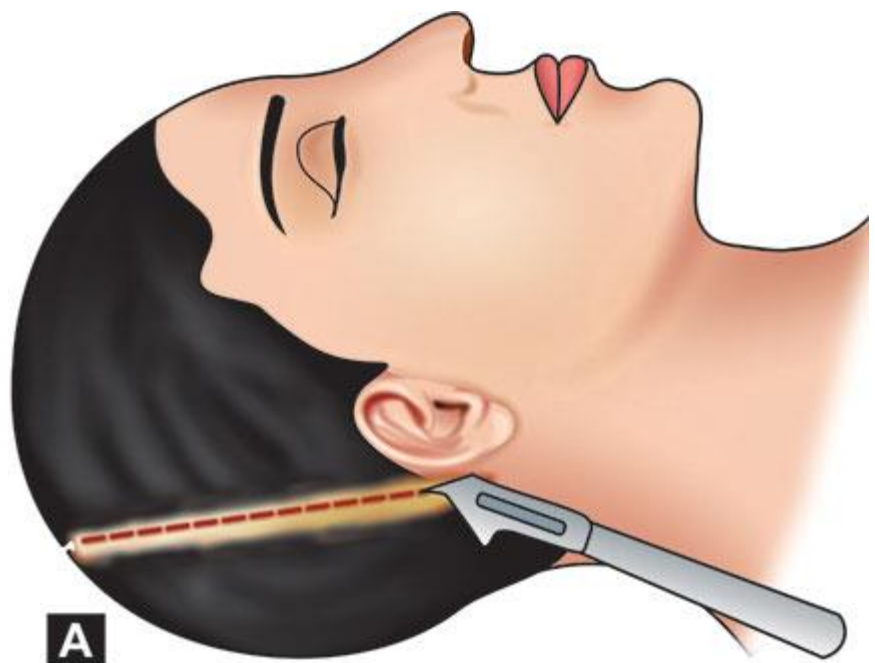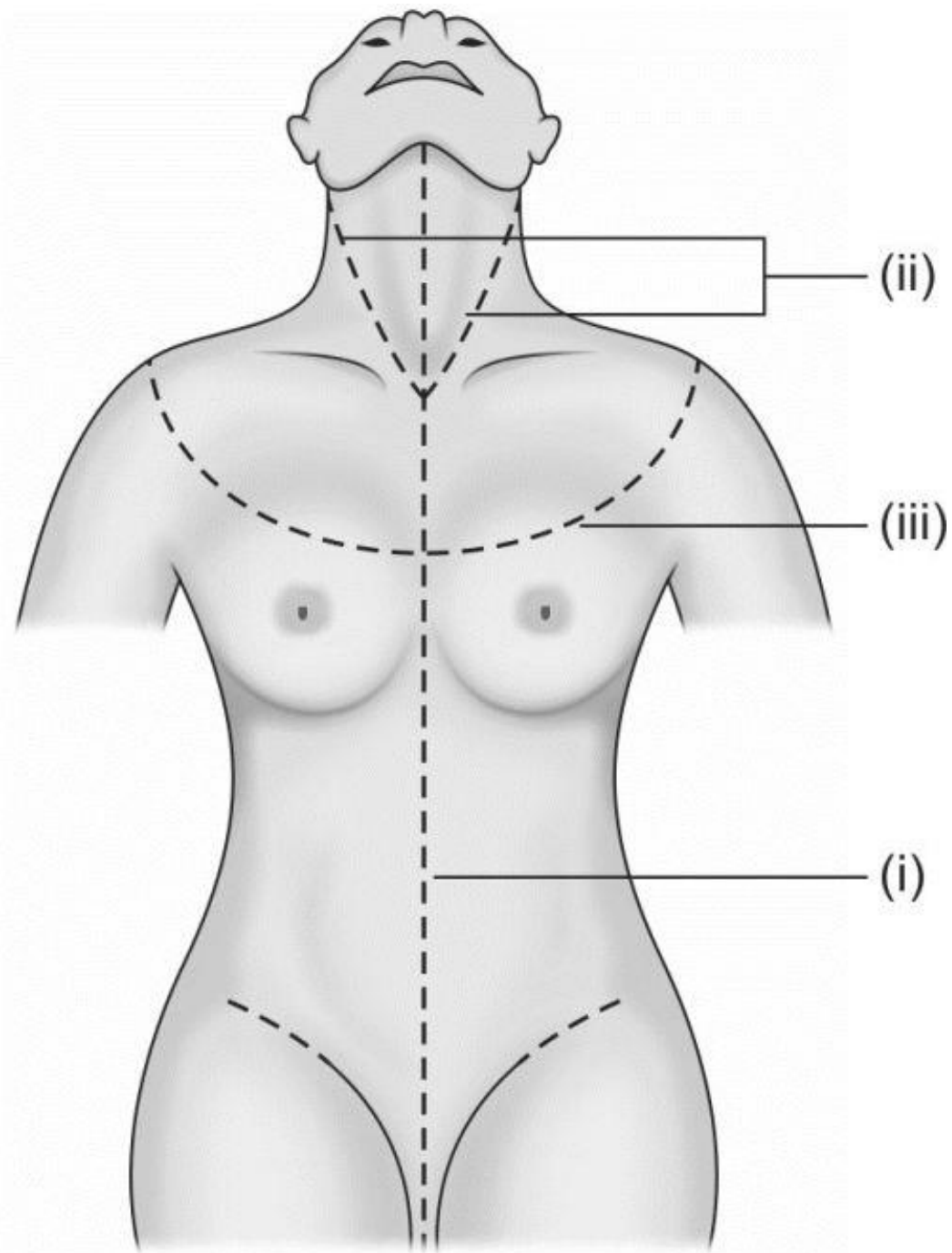
# PHYSICAL EXAMINATION OF BODY SURFACES

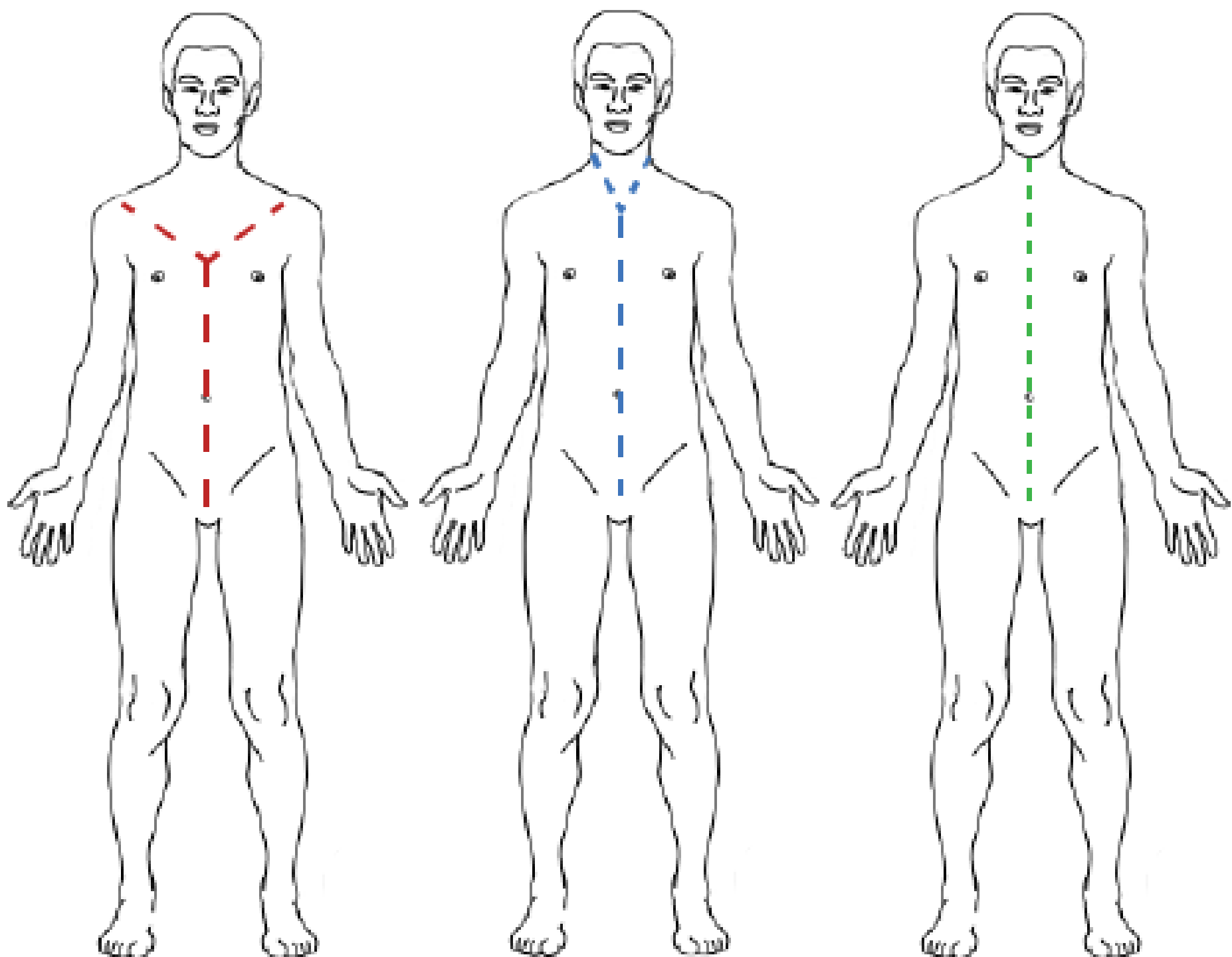
- Radiological examination
- Ligature mark
- Eye examination
- New born infant
- Time since death

# Internal Examination

- **Autopsy Incisions**
  - **Cranial cavity**
    - Inter-mastoid incision
  - **Thoracic & abdominal cavity**
    - I shaped incision
    - Y shaped incision
    - Modified Y shaped incision

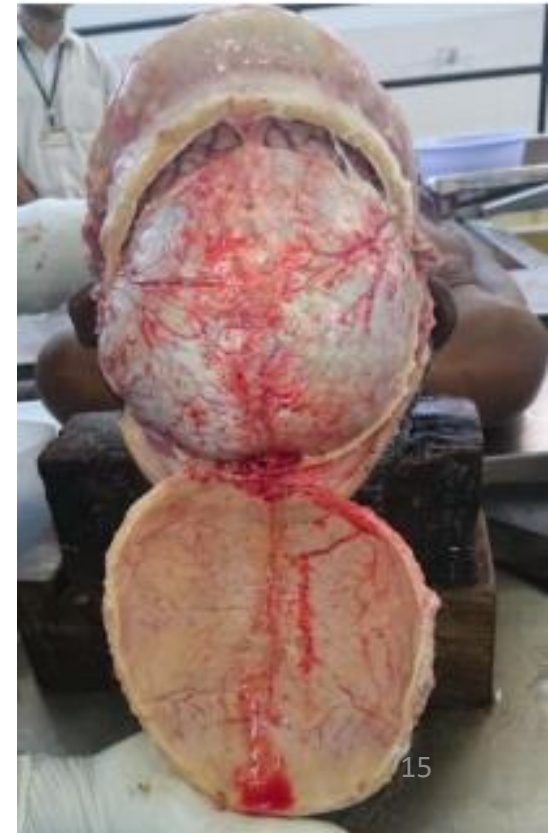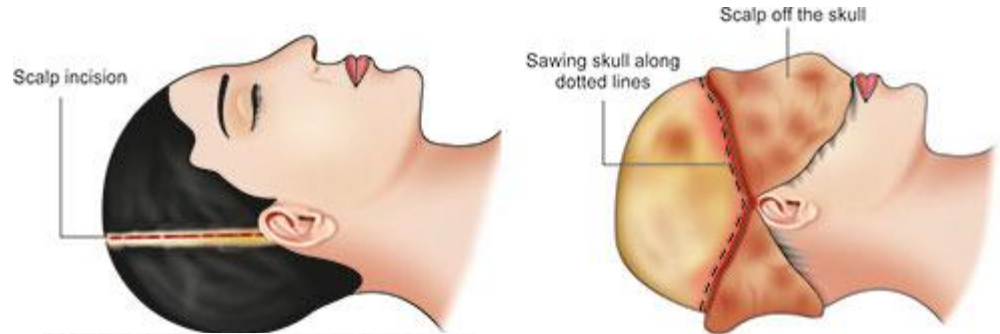






# OPENING OF BODY CAVITIES

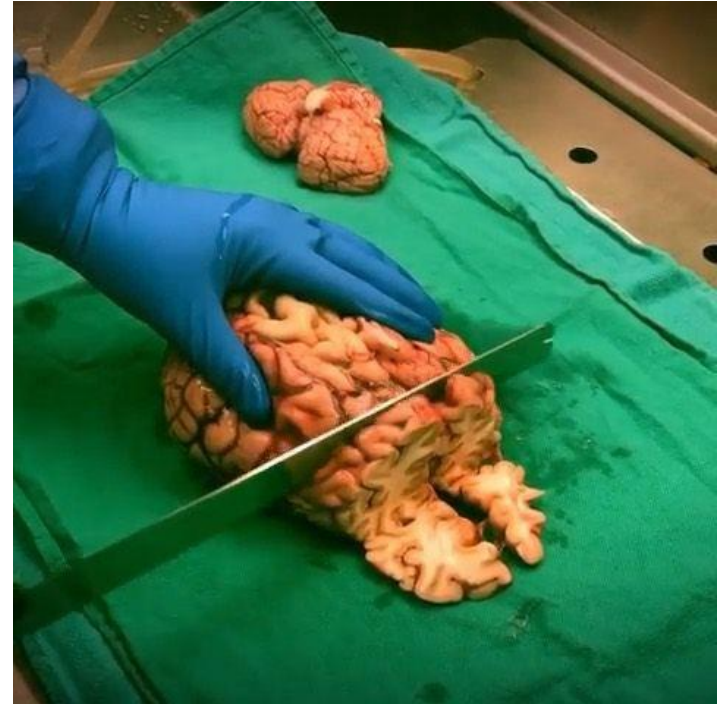- Which cavity to be open first
- Cranial cavity
  - Scalp
  - Position
  - Incision
  - Scalp reflection
  - Removal of skull cap



# OPENING OF BODY CAVITIES

- **Cranial cavity**

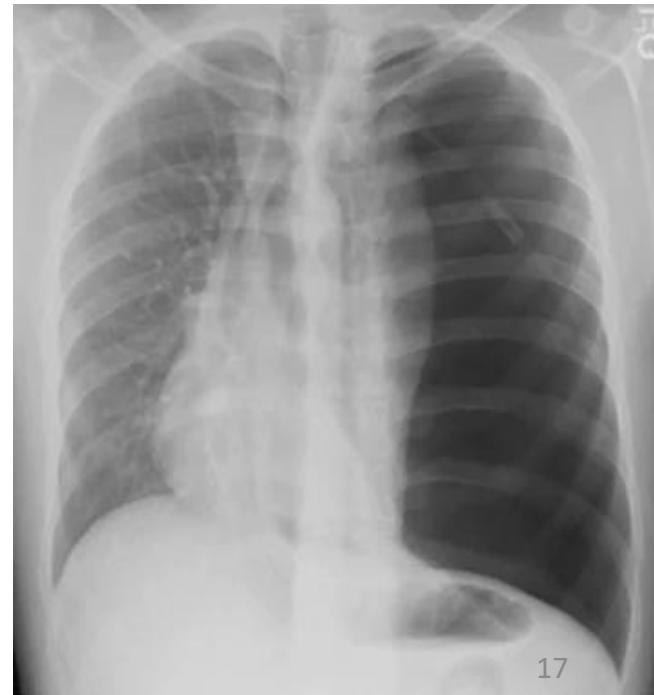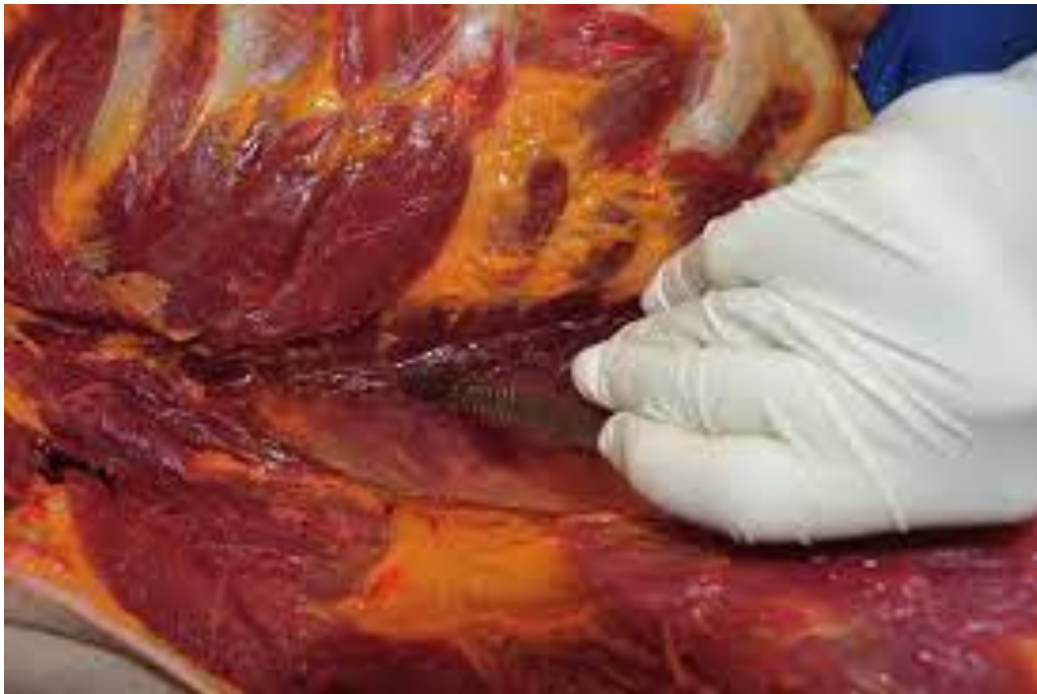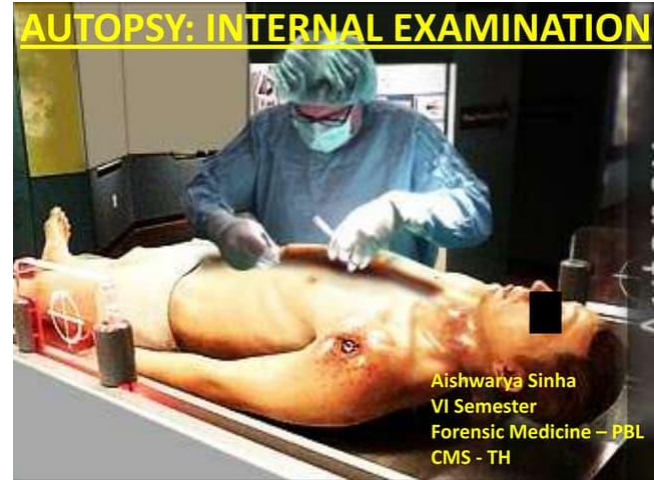- Removal of brain
- CSF
- Fractures of base of skull
- Examine venous sinuses
- Brain dissection in coronal sections

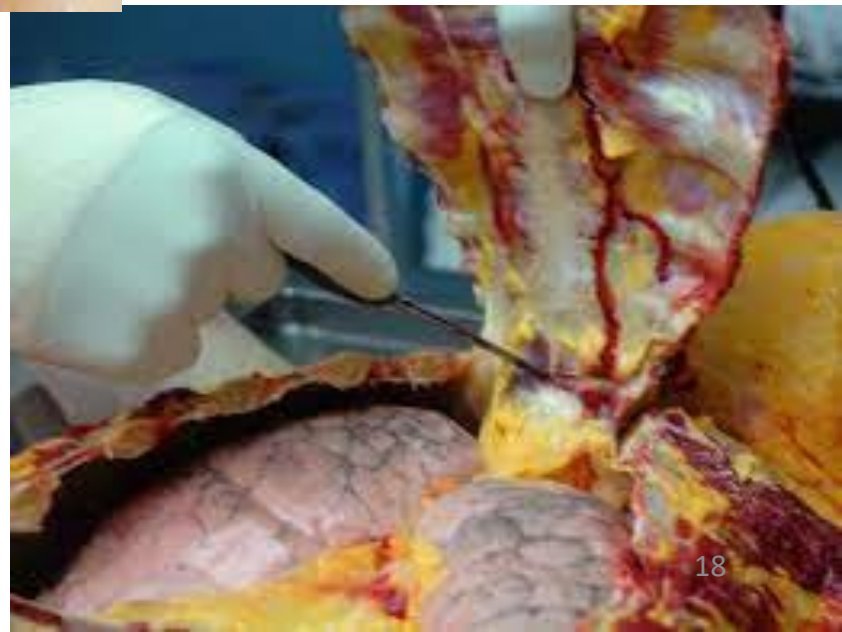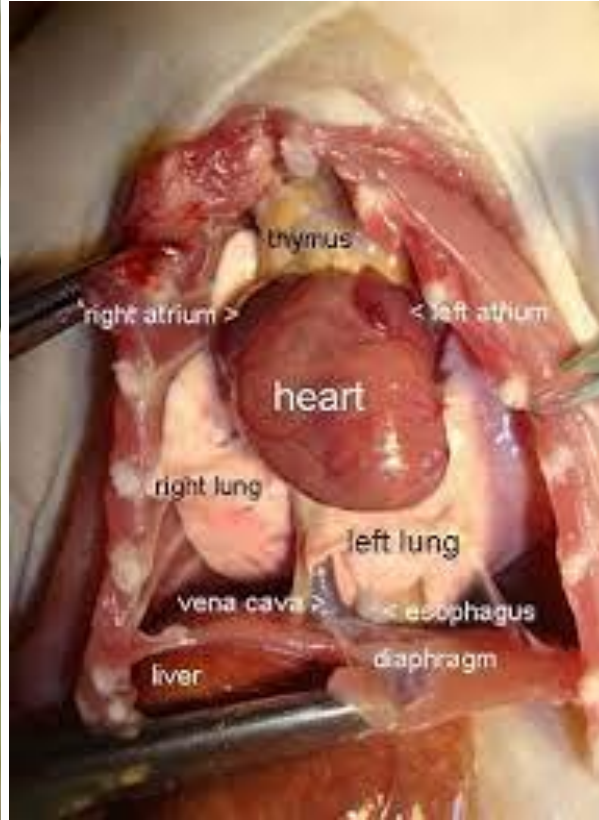

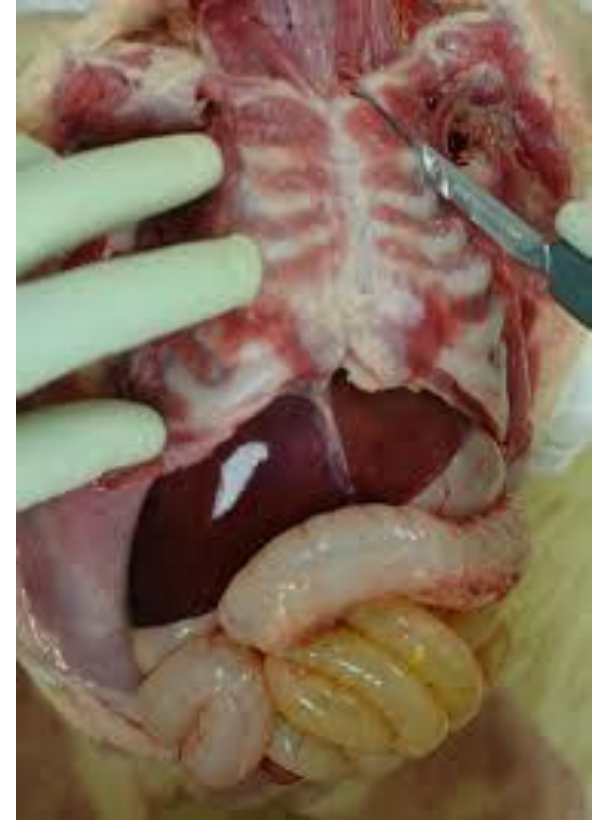


# OPENING OF BODY CAVITIES

- Opening of chest
  - Check for pneumothorax

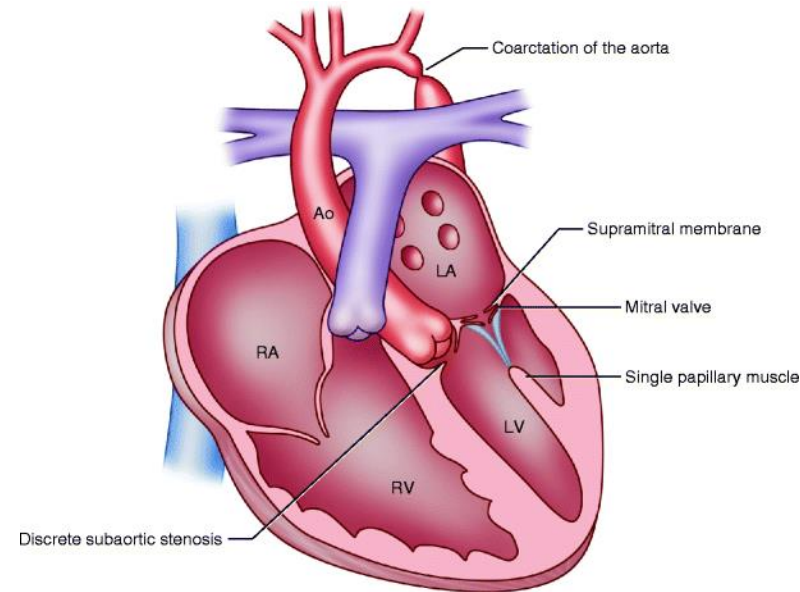


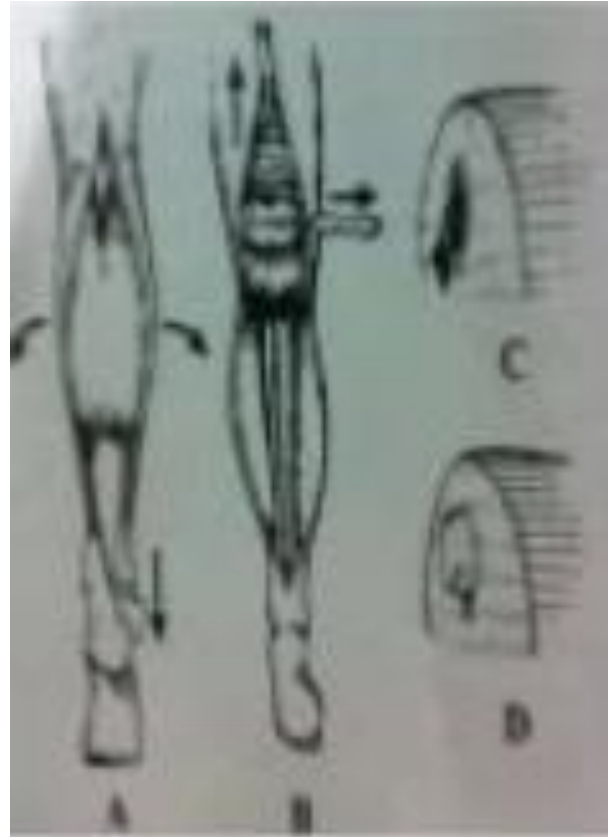
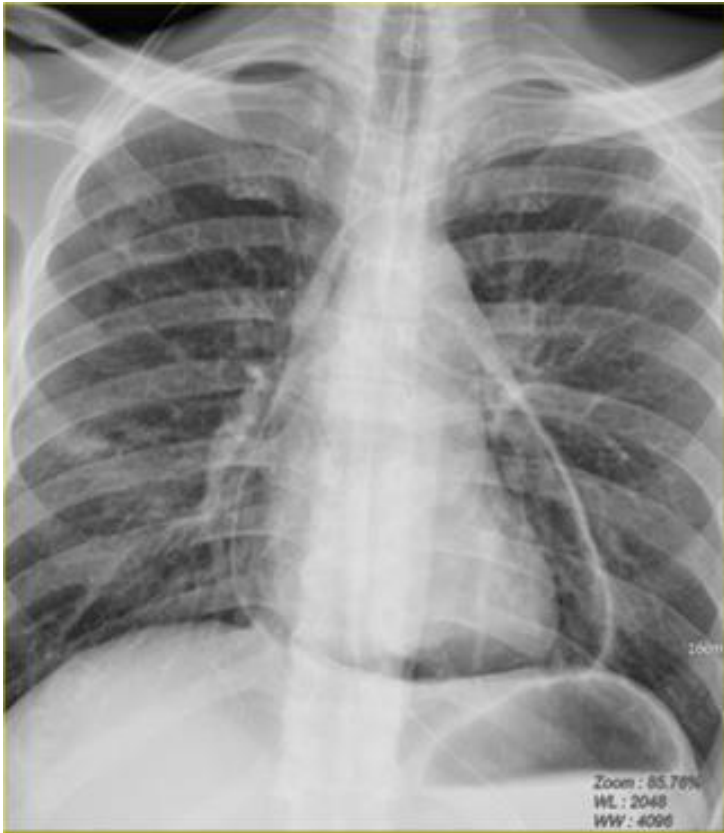
# OPENING OF BODY CAVITIES

- **Examination of heart**

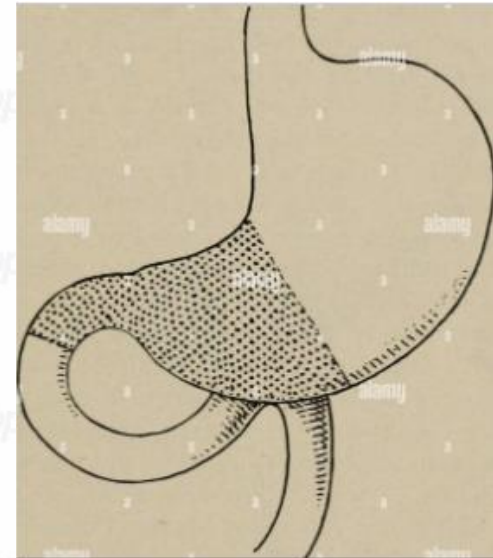
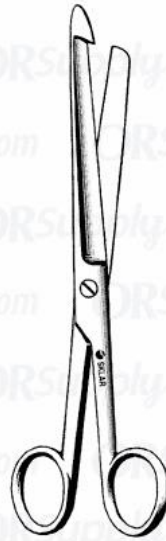
- Pneumopericardium
- Hemopericardium
- Dissection technique
- Coronary artery
- Thrombus/Embolism Vs postmortem clot
- Pulmonary fat embolism





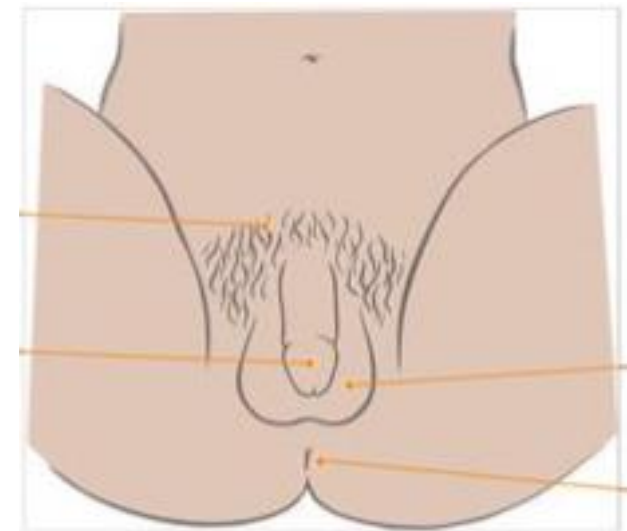
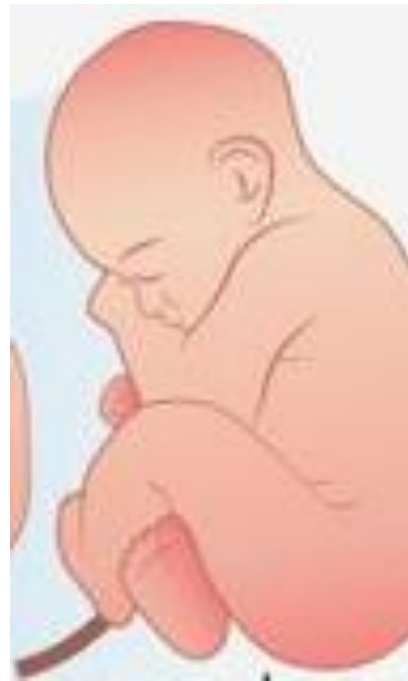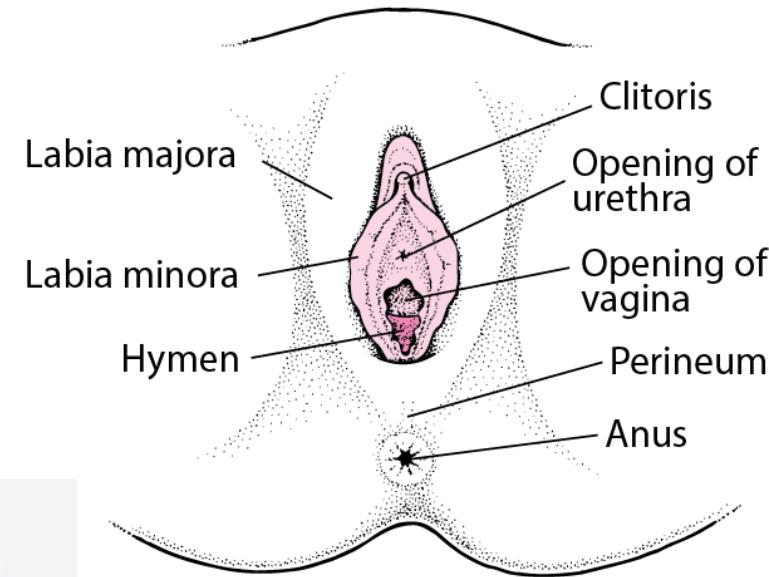
# OPENING OF BODY CAVITIES

- **Techniques for removal of viscera**
  - Virchow's technique , Letulle's method  
Rokitansky technique, Ghon's method
  - Principles of dissection
  - Stomach
  - Kidney
  - Intestines
    - Small
    - Large



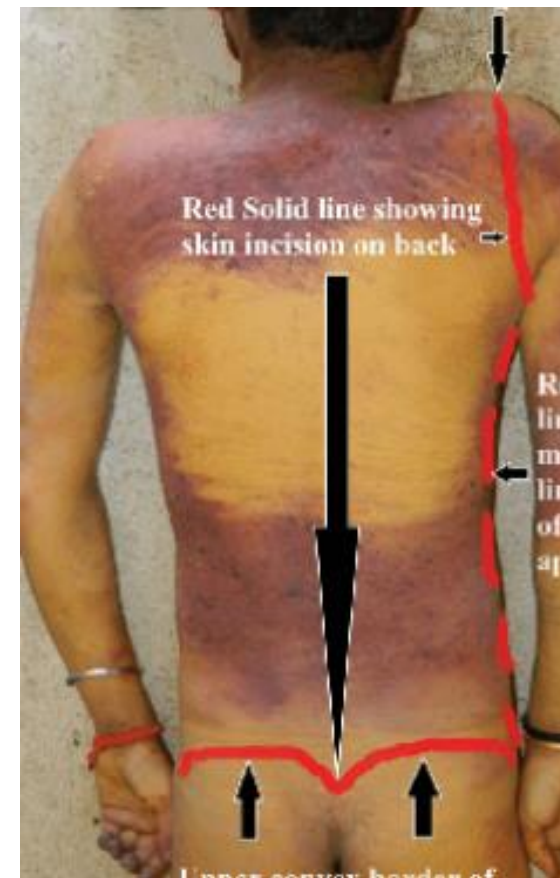# OPENING OF BODY CAVITIES

- **Genitalia examination**
  - Incision
  - Foetus examination
  - Samples
- **Disposal**
- **Chain of custody**



# OPENING OF BODY CAVITIES

- **Examination of vertebral column**
  - Not a routine examination
  - Approach
  - Incision
- **Bone/organ sample**
- **Preservation of viscera**



# AUTOPSY REPORT

- Three parts
  - Bio-data
  - Observations
  - Opinion



## POST MORTEM REPORT

Yearly No. _____	Serial No. _____	PM No. _____
On the body of	Name	
	Father's Name	
	Husband's	
	Caste	
	Residence of	
	Sex	
	Age	
Body brought by:		Body Identified by:
District		
Whence brought village, Thana,		
Date and Hour of	Death	
	Examination of body	
	Dispatch	
Symptoms observed before death		
Information furnished by police		
<p style="font-size: small;">N.B: The medical officer will observe the state of all the organs and when he finds no disease or injure, he should write in the appropriate place the word "HEALTHY"</p>		

### EXTERNAL APPEARANCE

Mark of ligature on neck and dissection etc.	
Condition of subject stout, emaciated, decomposed etc clothing	
Wounds, bruises, position, size, nature	

## II - CRANIUM AND SPINAL CORD

N.B: The spinal cord canal need not be examined unless any indication of disease of injury exists.

Scalp, Skull, Vertebrae	Membranes, Brain, Spinal Cord
III - Thorax	
1. Walls, ribs and cartillages	
2. Pleurae	
3. Larynx and Trachea	
4. Right lung	

Left lung	
Pericardium and heart	
blood Vessels	

### III - ABDOMEN

1. Walls	
2. Peritoneum	
3. Mouth, pharynx and esophagus	
4. Diaphragm	
5. Stomach and its contents	
6. Pancreas	
7. Small intestine and their contents	
8. Large intestine and their contents	
9. Liver	
10. Spleen	
11. Kidney	
12. Bladder	
13. Organs of generation, extern and internal	

## V - MUSCLE, BONES JOINTS

Injury	Disease of or deformity	Fracture	Dislocation
VI - Remark by medical officer			
Probable time that elapsed between: a) Injury and death b) Death and postmortem			
Station			
Dated			
Checked by			
Signature of medical officer			



**Thank You!**

shutterstock.com · 1153070891